

See discussions, stats, and author profiles for this publication at: <https://www.researchgate.net/publication/326585963>

Tratamientos Quirúrgicos y Prótesis Inmediata Previos a Rehabilitación Oral Integral

Article · March 2015

CITATIONS

0

READS

7,701

1 author:



[Paulina Fernanda Salazar Aguilar](#)

Autonomous University of Chile

4 PUBLICATIONS 2 CITATIONS

SEE PROFILE

Tratamientos Quirúrgicos y Prótesis Inmediata Previos a Rehabilitación Oral Integral

Surgical Treatments and Immediate Denture Prior to Comprehensive Oral Rehabilitation

Paulina Salazar*

SALAZAR, P. Tratamientos quirúrgicos y prótesis inmediata previos a rehabilitación oral integral. *Int. J. Med. Surg. Sci.*, 2(1):433-441, 2015.

RESUMEN: Es común que luego de la pérdida prematura de dientes, exodoncias, presencia de enfermedad periodontal, o por neumatización de las cavidades sinusales, se produzca una reabsorción ósea dando lugar a una atrofia de la cresta alveolar. Lo anterior presenta numerosos retos desde el punto de vista implantológico y rehabilitador a la hora de planificar la colocación y rehabilitación de implantes, sin embargo en la actualidad los métodos de tratamiento indicados para la solución de estas problemáticas con el uso de injertos de hueso ya sea autógeno o xenoinjerto permiten obtener resultados predecibles. El objetivo de este caso es describir los procedimientos quirúrgicos previos al tratamiento rehabilitador integral de una paciente, sexo femenino, de 53 años de edad, dentado parcial maxilar y dentado total mandibular. Se realizó la exodoncia de todos los dientes superiores, preservación del reborde maxilar con injerto de tejido óseo autógeno y xenoinjerto, y elevación de seno maxilar izquierdo, para finalizar con la inserción de una prótesis acrílica inmediata maxilar.

PALABRAS CLAVE: Prótesis inmediata; Preservación de reborde; Reborde Alveolar; Elevación de seno maxilar.

INTRODUCCIÓN

El Edentulismo tiene un profundo impacto en la calidad de vida, afectando el estado fisiológico, biológico, social y psicológico de los individuos. También puede causar un estado de depresión debido a alteraciones en el habla, la estética, la masticación, y un sentimiento de inferioridad, porque una parte importante de la persona se ha perdido (Fouda *et al.*, 2014).

Existen diferentes situaciones clínicas que pueden hacer necesaria la extracción de un diente, ya sea por un mal pronóstico periodontal, protésico, endodóntico o estético (Vargas *et al.*, 2012).

Los implantes dentales son la primera opción para remplazar la raíz dentaria ausente y la forma y función de los mismos. Para

ser candidato a implantes dentales, un paciente debe tener suficiente hueso en el reborde edéntulo para la colocación de éstos. Sin embargo, son frecuentes la presencia de limitaciones anatómicas, como la neumatización del seno maxilar y poca altura entre el hueso alveolar y el seno maxilar (Midobuche Pozos *et al.*, 2014).

La neumatización del seno maxilar puede reducir o eliminar la cresta maxilar residual y comprometer significativamente la capacidad de una persona para desarrollar el volumen óseo suficiente para la colocación de implante, la cual a menudo puede abordarse únicamente mediante la reconstrucción de la anatomía del tejido duro a través de injerto óseo (Noumbissi *et al.*, 2005).

*Postgrado en Rehabilitación Oral, Facultad de Odontología de la Universidad Autónoma de Chile, Temuco, Chile.

De esta manera, el maxilar posterior edéntulo presenta numerosos retos implantológicos que sólo se dan en esta región. Sin embargo, los métodos de tratamiento indicados específicamente para esta zona permiten obtener resultados predecibles similares a los obtenidos en otras áreas de la maxila o mandíbula (Refulio Zelada *et al.*, 2011).

La preservación de alvéolos se convierte en una opción quirúrgica efectiva para limitar las alteraciones del reborde residual postexodoncia en sentido vertical y horizontal; sin embargo, dependiendo del material de injerto utilizado, se obtienen resultados clínicos variables (Vargas *et al.*). Estos materiales de injerto pueden actuar mediante tres mecanismos que promueven la curación del alveolo post-extracción: osteogénesis, osteoinducción y osteoconducción.

En relación a la rehabilitación, la dentadura inmediata es una prótesis dental para sustituir la dentición perdida, estructuras asociadas del maxilar y mandíbula, y se inserta inmediatamente después de la extracción de los dientes remanentes por lo general (Caputi *et al.*, 2014). También se le conoce como prótesis provisional, puesto que la provisionalidad de la prótesis inmediata deriva del hecho de que deberá ser sustituida por una prótesis nueva, luego de las modificaciones anatómicas que sufre la cresta alveolar, después de las extracciones y pasado el tiempo de remodelado óseo (Díaz Torreblanca & Quintana Del Solar, 2013).

La ventaja quirúrgica radica en que ella actúa como vendaje que protege el coágulo, lo aísla del medio bucal e impide la aparición de infecciones. Posee ventajas psíquicas, pues el individuo pasa de la dentadura natural a la artificial con el mínimo de deterioro de la personalidad psíquica y física; el acostumbrarse a este tipo de prótesis suele ser más rápido que al de la prótesis mediata. Fonéticamente, el paciente se adapta a las nuevas condiciones de dicción más rápida y eficazmente que si transitara por un período de desdentamiento (Criado Mora *et al.*, 2012).

Las ventajas funcionales incluyen la posibilidad de realizar los ajustes de prótesis, el uso de materiales de presión indicados en un cam-

po libre de sangre y la preservación de las relaciones oclusales originales y Dimensión vertical oclusal (Caputi *et al.*).

Este reporte describe los procedimientos previos al tratamiento rehabilitador integral de una paciente, sexo femenino, de 53 años de edad, dentado parcial maxilar y dentado total mandibular, correspondiente a la exodoncia de todos los dientes superiores, preservación del reborde maxilar con injerto de tejido óseo autógeno y xenoinjerto, y elevación de seno maxilar izquierdo, para finalizar con la rehabilitación provisoria del maxilar con una prótesis acrílica inmediata.

REPORTE DEL CASO

Paciente sexo femenino, de 53 años de edad, ASA I, acudió al edificio clínico de las ciencias de la salud de la Universidad Autónoma de Chile, sede Temuco para atención odontológica. La paciente refirió como motivo de consulta: "Mejorar su estética". Se realizó historia clínica completa y exámenes complementarios de diagnóstico como fotografías clínicas, Tomografía computadorizada Conebeam maxilo-mandibular y modelos de estudio articulados. Entre los hallazgos se destacó: paciente sistémicamente sana, dentado parcial superior y dentado total inferior, uso de prótesis parcial metálico-acrílica superior con alteraciones estéticas, oclusales y de retención (Fig. 1), línea de la sonrisa media (Fig. 2), pérdida de dientes antero y postero superiores, múltiples caries y alteración de plano oclusal inferior (Figs. 3 y 4).

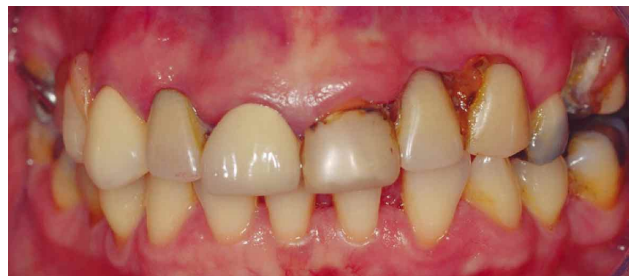

Fig. 1. Prótesis parcial metálico-acrílica superior con alteraciones estéticas, oclusales y de retención.

La paciente refirió cepillado diario dos veces al día y uso infrecuente de seda dental, se

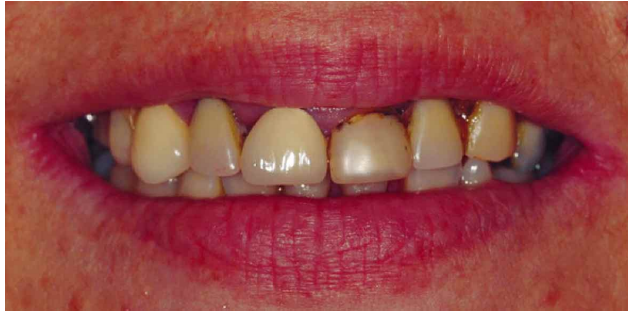

Fig. 2. Sonrisa media.

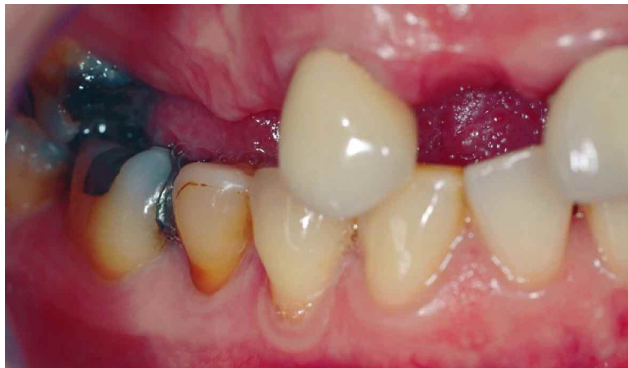

Fig. 3. Ccondición inicial de la paciente del lado derecho: pérdida de dientes antero y postero superiores, alteraciones de plano oclusal inferior y caries.

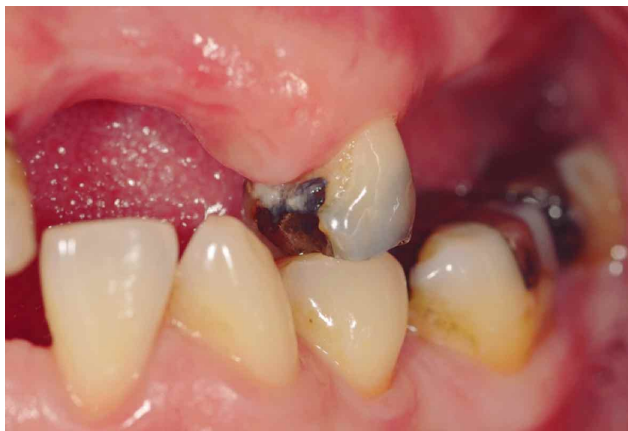

Fig. 4. Condición inicial de la paciente lado izquierdo: pérdida de dientes antero y postero superiores, alteraciones de plano oclusal inferior y caries.

observó depósitos de placa bacteriana blandos y duros, índices clínicos positivos para sangrado e inflamación junto con pérdida de inserción clínica. En el análisis radiográfico se observó pérdida ósea generalizada de tipo horizontal, tanto en maxila y mandíbula, neumatización del seno maxilar derecho e izquierdo, con co-

lapso mayor en el izquierdo. Destacando fractura radicular y lesión apical compatible con granuloma del diente 11 y lesión apical compatible con granuloma del diente 21.

El plan de tratamiento involucró:

Fase etiológica: Destartraje supra y subgingival boca completa.

Fase quirúrgica: Extracción de todos los dientes superiores basado en parámetros estéticos, periodontales y funcionales de cada uno de ellos (dientes 11, 13, 17, 21 y 25), regularización de reborde y elevación de seno maxilar izquierdo.

Fase protésica provisoria: Rehabilitación con una prótesis total de acrílico inmediata con acondicionador de tejido con aumento de la dimensión vertical oclusal (DVO) en 5mm, en espera del periodo optimo de cicatrización de tejido óseo y blando para la posterior colocación de implantes y rehabilitación definitiva con prótesis ad-modum.

Colocación de implantes, etapa protésica definitiva y restauradora: Colocación de 8 implantes en el maxilar y rehabilitación con prótesis ad-modum.

En la mandíbula nivelación del plano oclusal de los dientes postero inferiores con incrustaciones de cerómero en los dientes 35, 36, 37, 45, 46 y 47 y restauraciones de resina en bordes incisales de dientes antero inferiores, dientes 33, 41, 42 y 43.

Se dio inicio al tratamiento con la fase etiológica, realizando un destartraje supra y subgingival con cavitron, instrucción de higiene oral e indicación de implementos de higiene.

Fase quirúrgica: Se solicito a la paciente que firme un consentimiento informado y se le prescribió i) 48 h antes enjuague con clorhexidina al 0,12% 2 veces al día, 30 minutos después del cepillado durante 60 segundos y ii) 24 h antes inicio de tratamiento farmacológico con Amoxicilina de 500 mg, 1 cada 8 h por 7 días, Ibuprofeno de 600 mg, 1 cada 8 h por 5 días y Clonixinato de Lisina 125 mg, 1 cada 8 h por 5 días.

Para la Cirugía, se solicitaron los siguientes exámenes complementarios: VIH, Tiempo de protrombina, Tiempo de tromboplastina parcial activada, Perfil bioquímico, Perfil lipídico y Electrocardiograma. Se pesquiza aumentado el valor de colesterol total de la paciente lo que no representa un impedimento a la cirugía.

El día de la cirugía se pre-medicó a la paciente con un hipnótico, benzodiacepina de 7,5 mg (Midazolam) 30 min antes del inicio de la cirugía y se le realiza control de signos vitales: presión arterial: 131/90 MmHg, frecuencia cardiaca: 68 por minuto, saturación de oxígeno: 95%, Glasgow: 15 puntos, hemoglucolest: 101 mg/dl. Todos valores en rangos normales para realizar el procedimiento.

Se inició la cirugía anestesiando a la paciente, con técnica infiltrativa por bucal y palatino del maxilar y troncular al nervio infraorbitario, con un total de 5 tubos de lidocaína al 2% con vasoconstrictor.

Exodoncias: Una vez realizada la sindemostomia con sonda recta de los dientes 11, 13, 17, 21 y 25, se procedió a realizar la exodoncia con elevador recto y fórceps (recto anterior y S itálica) para la luxación y avulsión de los mismos, realizando odontosección en el diente 17 (Fig. 5) y exodoncia con levantamiento de colgajo del diente 13 (Fig. 6) para evitar destrucción de la tabla ósea bucal de ambos.

Regularización de reborde: En esta etapa se realizó la regularización de los defectos óseos bucales y preservación de los alveolos post exodoncia para preservar la mayor cantidad de hueso posible junto con aumentar y regularizar el tejido óseo de los rebordes para la futura colocación de implantes. La preservación de alveolos se realizó a través de tejido óseo de los mismos (autólogo) el cual fue extraído con una gubia y reposicionado dentro de los alveolos frescos (Fig. 7) más xenoinjerto (hueso particulado, Puros de Zimmer) (Fig. 8), respecto a la regularización de reborde y relleno de los defectos óseos bucales se realizó una incisión supracrestal con espesor mucoperiostico y levantamiento de colgajo bucal para la colocación de biomaterial (Puros de Zimmer) (Figs. 9 y 10).

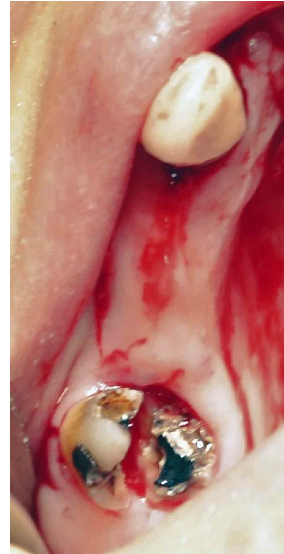


Fig. 5. Odontosección diente 17.

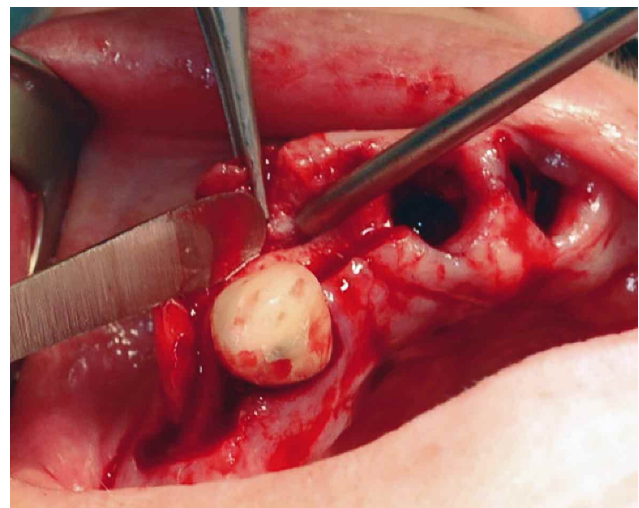


Fig. 6. Exodoncia con levantamiento de colgajo del diente 13 y alveolos post exodoncia dientes 11 y 21.

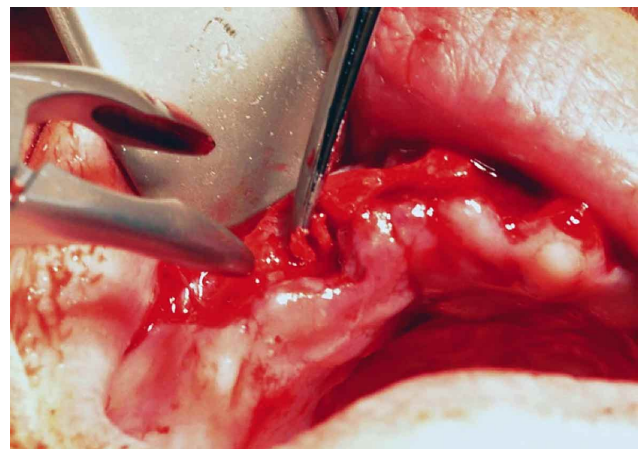


Fig. 7. Hueso autógeno extraído con gubia y reposicionado en los alveolos.

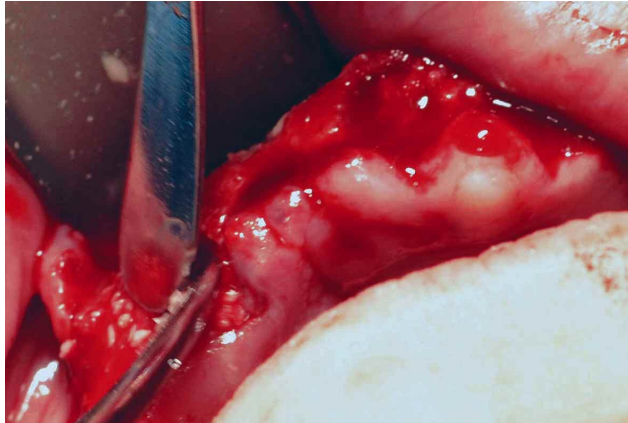


Fig. 8. Xenoinjerto, hueso particulado Puros de Zimmers completando el relleno de los alveolos.

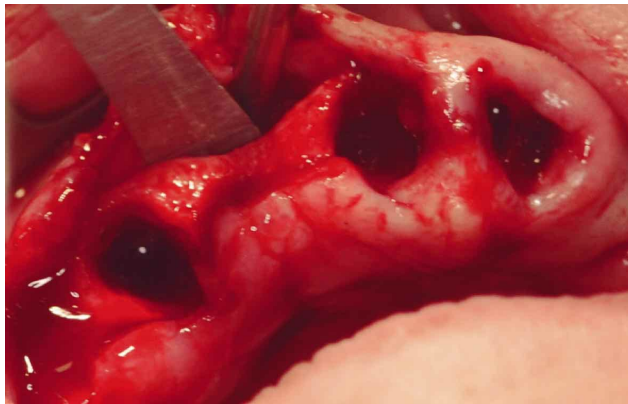


Fig. 9. Incisión supracrestal con espesor mucoperiostico y levantamiento de colgajo bucal para la colocación de biomaterial (Puros de Zimmer) lado derecho.

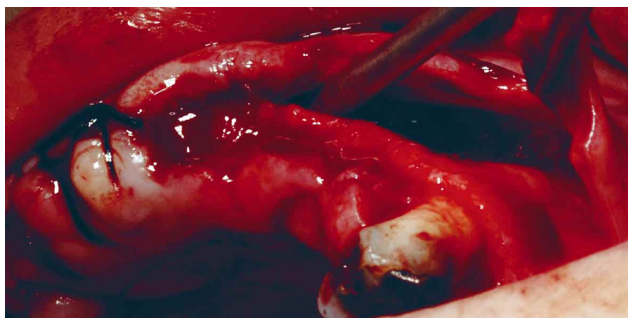

Fig 10. Incisión supracrestal con espesor mucoperiostico y levantamiento de colgajo bucal para la colocación de biomaterial (Puros de Zimmer) lado izquierdo.

Elevación de seno maxilar izquierdo: La cirugía de elevación de seno maxilar se realizó con abordaje lateral con acceso a la pared anterolateral del seno maxilar, se realizó la

osteotomía para delimitar la ventana ósea con una fresa redonda convencional de carbide de aproximadamente 2 mm de diámetro montada sobre una pieza de mano recta bajo irrigación constante con suero fisiológico (Fig. 11), esta cavidad luego se rellenó con hueso particulado (Puros de Zimmer) (Figs. 12-14).

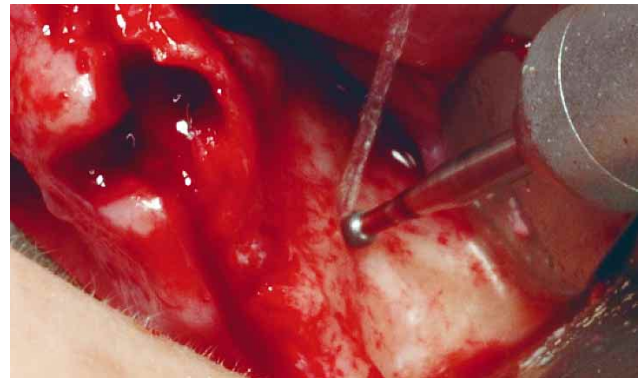


Fig. 11. Osteotomía para delimitar la ventana ósea con una fresa redonda convencional de carbide de aproximadamente 2 mm de diámetro montada sobre una pieza de mano recta bajo irrigación constante con suero fisiológico.

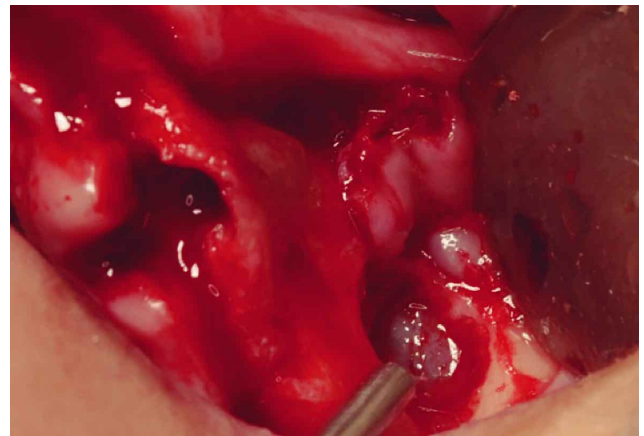


Fig. 12. Ventana ósea lateral hacia el seno maxilar.

Para ambos procedimientos se utilizó un total de 2 g de hueso particulado (Puros de Zimmers) y una vez terminada la cirugía se procedió a realizar el cierre con sutura de seda 3-0 (Fig. 15) y entregar las indicaciones generales post cirugía.

Rehabilitación Provisoria, Prótesis inmediata: Se realizó la toma de impresión anatómica con una cubeta stock, y alginato de la maxila

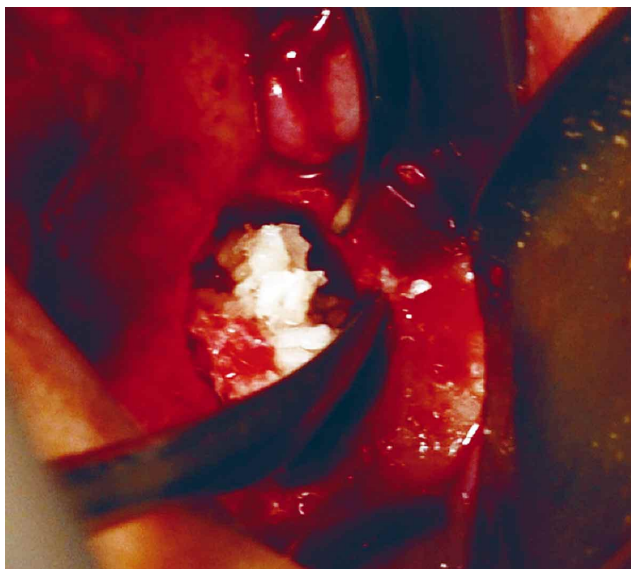


Fig. 13. Cavidad ósea rellena con hueso particulado (Puros de Zimmer).

y mandíbula, una vez tomados los registros se realizó el vaciado inmediatamente con yeso piedra, con lo cual obtuvimos modelos primarios, luego se articuló el modelo maxilar con arco facial y se realizaron rodetes para articular el modelo mandibular en máxima intercuspidad en un articulador semi ajustable (whip mix 2240), Se realizó de esta forma el estudio del caso tanto en el articulador como en la paciente para determinar parámetros estéticos y funcionales para la realización de la prótesis inmediata, así también se determinó realizar un aumento de DVO en 5 mm, el cual se corroboró en cavidad oral de acuerdo a parámetros estéticos y fonéticos.

Una vez terminada la planificación se realizó cirugía de modelo de acuerdo a los dientes indicados para extracción, teniendo en cuenta las condiciones óseas existentes, luego se marcó línea media dentaria superior en el modelo y se determinó el tamaño de dientes y color (Color 42, tamaño de dientes antero superiores molde 8 y Posteriores molde 32 M, según mostrario Marchee), para finalizar el proceso con el envío a laboratorio para la confección de la prótesis inmediata. La cual una vez lista se revisó en cuanto a extensión del acrílico, color de dientes, forma dentaria y ordenación. Se procedió a eliminar todo el flanco bucal para evitar la compresión de tejidos luego de la cirugía (Fig. 16) y fue colocada en clorhexidina al 2% previo a la inserción.

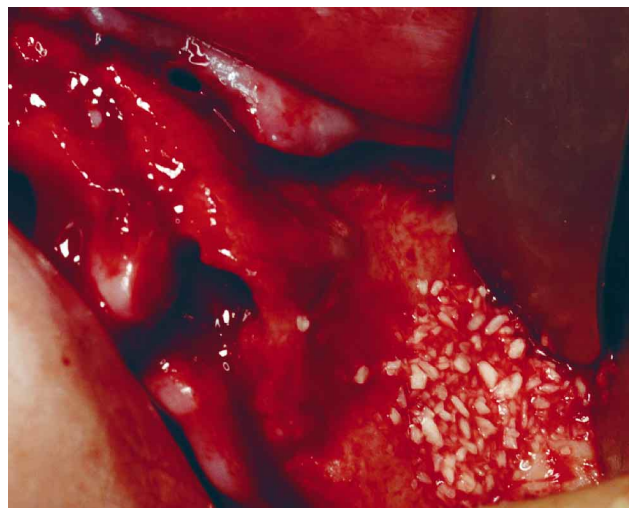


Fig. 14. Finalizado el relleno con hueso particulado del seno maxilar y zona bucal posterior.

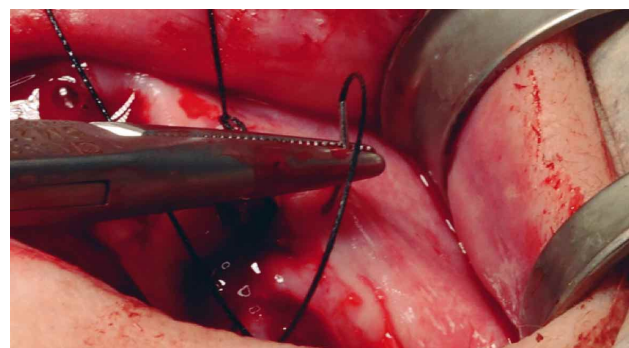


Fig. 15. Sutura con seda 3-0 para finalizar la cirugía.

Fue imposible la inserción inmediata de la prótesis en cavidad oral, debido a edema e inflamación de la zona, se determinó prevenir la movilización de injerto óseo, postergando la inserción para 7 días más, sesión en la cual se rebasó con acondicionador de tejido (Coe Soft) (Fig. 17) y se chequeo la oclusión, procedimiento que se repetirá mientras termina el periodo de cicatrización de tejidos blandos y duros.

El primer control post inserción se realizó a las 2 semanas para el recambio de acondicionador de tejidos, se valoró el estado de cicatrización de los tejidos y se observó cicatrización total de la mucosa, libre de puntos sensibles y dolorosos, y se chequeo la oclusión de esta con papel articular en forma de herradura. Se instruyó a la paciente en cuanto a la colocación y remoción del aparato, su uso e higiene. Dos semanas después, se realizó un segundo control

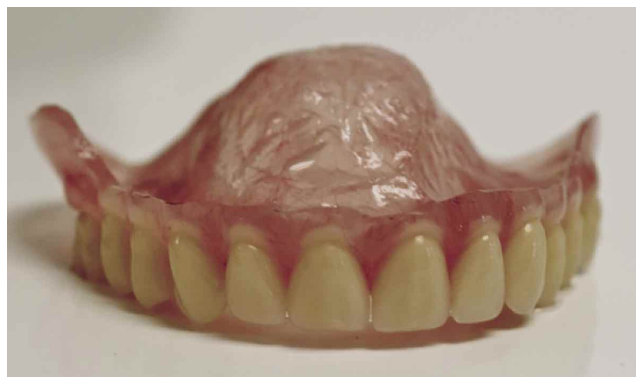

Fig. 16. Protésis inmediata superior con flanco bucal eliminado para evitar comprimir tejidos post cirugía.



Fig. 17. Material de rebase de prótesis utilizado para este caso, Acondicionador de tejido Coe Soft.

y recambio del acondicionador de tejidos, chequeo de oclusión y puntos sensibles, y se dio inicio a los tratamientos establecidos para la mandíbula con el inicio del tallado de cavidades para incrustación.

DISCUSIÓN

Las técnicas de preservación alveolar reducen los cambios dimensionales verticales y horizontales del alveolo post-extracción aunque no impide la reabsorción ósea. A pesar de los estudios realizados, no existe consenso respecto a cuál debe ser el material de sustitución ósea recomendado y la técnica quirúrgica empleada.

El material de injerto debería no solo prevenir la reabsorción del reborde alveolar, sino tam-

bién permitir que el proceso de cicatrización se diera de manera fisiológica y, a partir de la evidencia analizada, ninguno de los materiales cumple con esta característica; por el contrario, todos afectan en algún grado el proceso de cicatrización fisiológica retrasando o disminuyendo en algún grado la neoformación ósea dentro del alvéolo, sin impedirla totalmente pero llevando a que los tiempos de cicatrización se prolonguen.

Varios estudios reportados en la literatura científica internacional, acerca de procedimientos de preservación de reborde alveolar, describen diversos biomateriales que se han utilizado para tal fin, por ejemplo, el hueso autólogo, el hueso alogénico desmineralizado deshidratado congelado, el hueso alogénico tratado con solventes, el hueso xenogénico desproteinizado, el sulfato tricálcico, la hidroxiapatita y los cristales bioactivos. Sin embargo, hasta el momento no ha sido posible identificar cuál de los materiales utilizados en procedimientos de preservación alveolar presenta mayores ventajas postoperatorias o cuál es la técnica más conveniente para limitar las alteraciones estructurales de los alvéolos postexodoncia (Vargas *et al.*).

El único material de injerto que cumple con la mayoría de los criterios para ser considerado un injerto ideal es el hueso del propio paciente. De hecho en todos los estudios se preconiza el uso de hueso autólogo, si no en su totalidad, al menos en la mayor proporción posible (Refugio Zelada *et al.*).

El patrón de oro de los materiales de relleno es el hueso autógeno, ya que posee la capacidad de ser osteogénico, osteoinductivo y osteoconductor, pero somete al paciente a dos intervenciones quirúrgicas (Blanco Mederos & Lima Reyna, 2014).

La elevación del piso del seno maxilar, por lo general puede realizarse de acuerdo a dos técnicas. La primera con abordaje quirúrgico a través de una osteotomía lateral del seno maxilar y la segunda mediante abordaje a través del reborde alveolar. La mayoría de autores sugieren la técnica de ventana lateral en los casos límite, en los que el piso del seno maxilar está prácticamente en contacto con el reborde alveolar y la altura del hueso es deficitaria. Esta es una técnica que realizada correctamente

puede crear suficiente cantidad y calidad de hueso como para colocar implantes, permitiéndonos aumentar el volumen en altura de la cresta ósea alveolar por su base. La técnica de la elevación del piso del seno maxilar con osteotomía lateral tiene dos variantes respecto de la colocación de los implantes. La primera es la llamada técnica en dos pasos, en la cual en un primer tiempo se realiza la elevación del piso del seno maxilar y luego de un tiempo de espera de 3, 6 u 8 meses, se procede a la colocación de los implantes. La segunda es la llamada técnica en un paso, en la cual los implantes son colocados de forma simultánea con la elevación del piso sinusal. Esto viene determinado fundamentalmente por el espesor del hueso inferior al piso del seno maxilar.

En una revisión sistemática realizada por Del Fabro *et al.* (2004), evaluaron el rango de supervivencia de implantes colocados en senos maxilares rellenos con injertos óseos. A la vez intentaron estudiar cómo influye el material relleno, la superficie del implante y la técnica quirúrgica sobre el rango de supervivencia de los implantes. El rango fue de 87,7%. Dependiendo del tipo de injerto, encontraron que los injertos autógenos tienen un rango del 100%, los injertos autógenos combinados, del 94,88% y otros sustitutos óseos del 95,98% (Refugio Zelada *et al.*).

En relación a la rehabilitación posterior a la fase quirúrgica a pesar de poder devolver estética y función de forma inmediata a la extracción con prótesis provisional de acrílico hay una serie de aspectos a considerar en la literatura: i) El tratamiento de la dentadura inmediata convencional requiere una serie de citas para realizar los procedimientos estándar (Caputi *et al.*). ii) Se debe indagar por las expectativas del paciente con respecto a su estética y función. Si son mayores que los resultados que se pueden proporcionar, es necesario educarlo para aceptar el resultado más razonable. De otra manera, estará insatisfecho con el tratamiento. iii) Se deberá informar al paciente acerca de los cambios que se presentaran en las áreas de soporte de la dentadura. iv) La pérdida gradual de la retención y estabilidad se producen debido a la resorción y remodelación ósea que siempre hay cuando se pierden dientes (Diaz Torreblanca & Quintana Del Solar).

CONCLUSIÓN

El éxito de un implante está determinado no solo en términos de oseointegración, sino también por el resultado estético que se obtenga. Este resultado depende en gran parte del volumen óseo, razón por la cual disminuir la pérdida de las dimensiones del reborde alveolar, posterior a una extracción, se convierte en un requisito fundamental para un resultado exitoso. Lo anterior se puede lograr a través de la regularización de reborde y preservación de alveolos mediante los diferentes materiales existentes, o en algunos casos a través de la técnica de elevación de seno maxilar en el sector postero superior del maxilar a consecuencia de una neumatización del mismo.

Se sugiere que cuando los pacientes sean sometidos a extracciones múltiples con posterior rehabilitación definitiva, sean rehabilitados en una etapa previa con prótesis inmediatas provisionales debido a que fomentan la salud del paciente y evitan daño psicológico post exodoncia, proporcionan una guía para una estética óptima y dimensión vertical oclusal, fomentan una mejor cicatrización y una mejor forma del reborde evitando también el colapso de la musculatura facial.

A pesar de las ventajas ya mencionadas de estos tipos de tratamientos, existen algunas desventajas como: incomodidad del paciente al ser sometido a extracciones múltiples, imposibilidad de lograr un potencial estético, problemas para adaptar las prótesis el día de las extracciones por edema e inflamación, incremento en los costos de tratamiento, sobre contorno de las prótesis y requerimiento de acondicionadores de tejidos o de rebase hasta la cicatrización y rehabilitación definitiva.

El clínico será quien ponga en la balanza la técnica de preservación ósea a utilizar de acuerdo a un análisis completo del caso y planificación de tratamiento con exámenes complementarios y examen clínico, el tipo de injerto a utilizar y el tipo de rehabilitación a realizar cumpliendo con requerimientos estéticos y funcionales ya sea con prótesis inmediata a modo de transición o un tratamiento definitivo.

SALAZAR, P. Surgical treatments and immediate denture prior to comprehensive oral rehabilitation. *Int. J. Med. Surg. Sci.*, 2(1):433-441, 2015.

SUMMARY: Commonly after the early loss of teeth, extractions, presence of periodontal disease, or pneumatization of the sinus cavities, bone resorption occurs leading to atrophy of the alveolar ridge. This presents several challenges from the point of view of implant and rehabilitation when planning implant placement and rehabilitation. However at present the procedures for the solution of these problems with the use of bone graft, either autologous or xenograft allow predictable results. The aim of this case report is to describe the surgical procedures prior to the comprehensive rehabilitation treatment of female patient, 53 years old, partially toothed jaw and mandibular teeth overall. The extraction of all the upper teeth along the jaw ridge preservation using autogenous graft and xenograft bone tissue, besides the left maxillary sinus lift, culminating with the insertion of an immediate acrylic maxillary prosthesis was performed.

KEY WORDS: Immediate prosthesis; Ridge Preservation; Alveolar ridge; Sinus lift.

REFERENCIAS BIBLIOGRÁFICAS

- Blanco Mederos, F. M. & Lima Reyna, M. T. Preparación pre protética para implantes dentales mediante elevación del seno maxilar. Presentación de un caso clínico. *Rev. Méd. Electrón.*, 36(5):646-55, 2014.
- Caputi, S.; Murmura, G.; Ricci, L.; Varvara, G. & Sinjari, B. Immediate denture fabrication: a clinical report. *Ann. Stomatol. (Roma)*, 4(3-4):273-7, 2014.
- Criado Mora, Z. M.; Sarracent, H.; Almagro Urrutia, Z.; García Martínez, I.; Aragón Marino, T. & Ortiz, F. Prótesis inmediata post alveolectomía correctora y tuberooplastia bilateral a propósito de un caso clínico. *Rev. Haban. Cienc. Méd.*, 11(4):256-62, 2012.
- Del Fabbro, M.; Testori, T.; Francetti, L. & Weinstein, R. Systematic review of survival rates for implants placed in the grafted maxillary sinus. *Int. J. Periodontics Restorative Dent.*, 24(6):565-77, 2004.
- Díaz Torreblanca, F. & Quintana Del Solar, M. Prótesis Total inmediata como alternativa de tratamiento. *Rev. Estomatol. Hered.*, 23(1):29-33, 2013.
- Fouda, S. M.; Al-Attar, M. S.; Virtanen, J. I. & Raustia, A. Effect of Patient's Personality on Satisfaction with Their Present Complete Denture and after Increasing the Occlusal Vertical Dimension: A Study of Edentulous Egyptian Patients. *Int. J. Dent.*, 2014:635943, 2014.
- Midobuche Pozos, E. O.; Lugo Martínez, J. C.; Guizar Mendoza, J. M. & Rocha Navarro, M. L. Elevación de seno maxilar y compresión ósea para colocación de implantes dentales. *Rev. ADM*, 71(4):197-201, 2014.
- Noumbissi, S. S.; Lozada, J. L.; Boyne, P. J.; Rohrer, M. D.; Clem, D.; Kim, J. S. & Prasad, H. Clinical, histologic, and histomorphometric evaluation of mineralized solvent-dehydrated bone allograft (Puros) in human maxillary sinus grafts. *J. Oral Implantol.*, 31(4):171-9, 2005.
- Refugio Zelada, Z.; Noriega Castañeda, J. & Rocafuerte Acurio, M. Levantamiento de seno maxilar (Técnica ventana lateral): Presentación de un caso clínico. *Kiru*, 8(2):110-4, 2011.
- Vargas, L.; Serrano, C. A. & Estrada, J. H. Preservación de alvéolos postexodoncia mediante el uso de diferentes materiales de injerto. Revisión de la literatura. *Univ. Odontol.*, 31(66):145-83, 2012.

Dirección para Correspondencia:
Paulina Fernanda Salazar Aguilar
Manantial 1715
Temuco
CHILE

Email: pauli.salazar.a@gmail.com

Recibido : 14-02-2015
Aceptado : 08-03-2015